МИНИСТЕРСТВО
ЗДРАВООХРАНЕНИЯ
РОССИЙСКОЙ ФЕДЕРАЦИИ

Клинические рекомендации

Рак желчевыводящей системы

МКБ 10: **C22.1, C23, C24**
Год утверждения (частота пересмотра): **2018 (пересмотр каждые 3 года)**

ID: **КР495/1**
URL

Профессиональные ассоциации

- **Российское общество клинических онкологов Ассоциация онкологов России**

Оглавление

- **Ключевые слова**
- **Список сокращений**
- **Термины и определения**
- **1. Краткая информация**
- **2. Диагностика**
- **3. Лечение**
- **4. Реабилитация**
- **5. Профилактика**
- **6. Дополнительная информация, влияющая на течение и исход заболевания**
- **Критерии оценки качества медицинской помощи**
- **Список литературы**
- **Приложение А1. Состав рабочей группы**
- **Приложение А2. Методология разработки клинических рекомендаций**
- **Приложение А3. Связанные документы**
- **Приложение Б. Алгоритмы ведения пациента**
- **Приложение В. Информация для пациентов**
- **Приложение Г.**

Ключевые слова

- рак билиарного тракта
- холангиоцеллюлярный рак
- холангиокарцинома
- рак желчного пузыря
- рак желчных протоков
- химиотерапия
- гемцитабин
- ТАХЭ
- РЧА
- фотодинамическая терапия

Список сокращений

ХЦР – холангиоцеллюлярный рак

ХК - холангиокарцинома

РЖП – рак желчного пузыря

ВИЧ – вирус иммунодефицита человека

РЭА (CEA) – раковый эмбриональный антиген

АФП – альфа-фетопротеин

CA 19-9 – карбогидратный антиген 19-9

УЗИ – ультразвуковое исследование

КТ – компьютерная томография

МРТ –магнитно-резонансная томография

ЭГДС – эзофагогастродуоденоскопия

УЗДГ – ультразвуковая допплерография

ПЭТ-КТ – позитронно-эмиссионная компьютерная томография

HCV – вирус гепатита С

HBV - вирус гепатита В

НАЖБП - неалкогольная жировая болезнь печени

РЧА - радиочастотная абляция

ХЛТ – химио-лучевая терапия

ТАХЭ – трансартериальная химиоэмболизация

ТАРЭ – трансартериальная радиоэмболизация

ФДТ – фотодинамическая терапия

ECOG – Eastern Cooperative Oncology Group (Восточная Объединенная Онкологическая группа)

Термины и определения

Опухоль Клацкина – холангиокарцинома долевых и общего печеночного протоков (рак ворот печени), локализующаяся проксимальнее места слияния общего печеночного и пузырного протоков (до начала сегментарных печеночных протоков второго порядка).

1. Краткая информация

К опухолям билиарного тракта относят опухолевое поражение желчного пузыря (С23) и холангиокарциномы (ХЦР) – новообразования, происходящие из эпителия желчных протоков. Холангиокарциномы делятся по анатомическому расположению на внутри- (С22.1) и внепеченочные (С24).Рак внепеченочных желчных протоков встречается значительно чаще, на долю рака в зоне ворот печени (опухоли Клацкина) приходится 50%, рака дистальной локализации — 42%, внутрипеченочного — 8%.

1. Общая информация

1.1 Определение

Рак желчного пузыря (РЖП)– злокачественная опухоль, исходящая из эпителия желчного пузыря; является наиболее распространенным из всех видов рака желчных путей. РЖП характеризуется местной и сосудистой инвазией, обширным региональным лимфогенным и гематогенным метастазированием.

Рак желчных протоков (холангиокарцинома)– злокачественная опухоль, происходящая из эпителия желчных протоков.

1.2 Этиология

Факторами риска развития РЖП являются заболевания, связанныес наличием хронического воспаления, в том числе желчекаменная болезнь. К другим факторам риска относятся: полипы желчного пузыря более 1 см. в диаметре, хронические инфекции, склерозирующий холангит, аденоматоз желчного пузыря. Воспалительные заболевания кишечника (неспецифический язвенный колит), также ассоциируются с повышенным риском рака билиарного тракта[1-3].

Заболевания, предшествующие развитию ХЦР: склерозирующий аутоиммунный холангит, хронический холангит инфекционной природы, болезнь Caroli, хроническая гельминтная инвазия (Opisthorchis viverrini, Clonorchis sinensis и Opisthorchis felineus). Желчнокаменная болезнь не связана с этиологией холангиокарциномы. Потенциальными факторами риска для развития холангиокарцином являются воспалительные заболевания кишечника, а также инфицированность вирусными гепатитами HCV, HBV, цирроз печени, сахарный диабет, ожирение, алкоголь, неалкогольная жировая болезнь печени (НАЖБП) и курение [4-6].

1.3 Эпидемиология

Рак билиарного тракта - холангиоцеллюлярный, рак желчного пузыря и желчных протоков - редкая злокачественная опухоль. В структуре заболеваемости и смертности опухоли оцениваются совместно. В Российской Федерации в 2017 году первичные опухоли печени зарегистрированы у 5092 мужчин и 3704 женщин, рак желчного пузыря и внепеченочных желчных протоков - у 1382 мужчин и 2514 женщин. Данных по смертности для группы внепеченочных желчных протоков и желчного пузыря нет; от рака печени, включая внутрипеченочную холангиокарциному в 2017 году умерли 4241 женщин и 5618 мужчин [7]. Заболеваемость увеличивается с возрастом, женщины заболевают ХЦР чаще мужчин [8].

1.4 Кодирование по МКБ 10

C22 Злокачественное новообразование печени и внутрипеченочных желчных протоков

C22.1 Рак внутрипеченочного желчного протока

C23Рак желчного пузыря

C24.0 Рак внепеченочного желчного протока (желчного протока или прохода БДУ; общего желчного протока; пузырного протока; печеночного протока)

C24.8Поражение желчных путей, выходящее за пределы одной и более вышеуказанных локализаций:

Злокачественное новообразование, захватывающее внутрипеченочные и внепеченочные желчные протоки

Злокачественное новообразование желчных путей, которое по месту возникновения не может быть отнесено ни к одной из рубрик C22.0 (http://mkb-10.com/index.php?pid=1128)-C24.1 (http://mkb-10.com/index.php?pid=1137)

C24.9Желчных путей неуточненное

1.5 Классификация

Около 80% рака желчного пузыря представлены аденокарциномой (в том числе - папиллярная 6% и муцинозная 5%), возможны и другие эпителиальные варианты – плоскоклеточный рак, анапластический рак, мелкоклеточный рак. Очень редки не эпителиальные опухоли - карциноид, саркомы и лимфомы[1]. Около 60% опухолей возникают в области дна желчного пузыря, 30% - в области тела и 10% - в шейке.

ХЦР классифицируются в зависимости от анатомического расположения. Внутрипеченочные холангиокарциномы расположены в пределах печеночной паренхимы. Холангиокарциномы, происходящие в любом месте в области соединения правого и левого долевых протоков или общего желчного протока (в том числе интрапанкреатической части общего желчного протока), классифицируются как внепеченочные. Рак внепеченочных желчных протоков встречается значительно чаще рака внутрипеченочных желчных протоков, на долю рака в зоне ворот печени (опухоль Клацкина)относится 50%, дистальной локализации – 42% и внутрипеченочного ХЦР - 8% [10]. К билиарному раку не относят рак Фатерова сосочка.

Более 90% ХЦР – аденокарциномы, 80% из них продуцируют муцин. Различают склерозирующие (более часто при раке внепеченочных желчных протоков), нодулярные (при интрапеченочном раке), папиллярные. Холангиокарциномы разделены на 3 гистологических типа на основе их моделей роста: объем-формирующий; перидуктально-инфильтративный и внутрипротоковый [11].

Кодирование по МКБ-0

Эпителиальные опухоли (билиарные)

Доброкачественные

Билиарная аденофиброма 9013/0

Предраковые новообразования

Билиарная интраэпителиальная неоплазия , 3степень (BiIN-3) 8148/2

Внутрипротоковая папиллярная опухоль с признаками низкой-умеренной интраэпителиальной неоплазии 8503/0

Внутрипротоковая папиллярная опухоль с признаками тяжелой интраэпителиальной неоплазии 8503/2

Муцинозная кистозная опухоль с признаками низкой-умеренной интраэпителиальной неоплазии 8470/0

Муцинозная кистозная опухоль с признакамитяжелой интраэпителиальной неоплазии 8470/2

Злокачественные новообразования

Внутрипеченоная холангиокарцинома 8160/3

Внутрипротоковая папиллярная опухоль в сочетании с инвазивным раком (карциномой) 8503/3

Муцинозная кистозная опухоль в сочетании с инвазивным раком (карциномой) 8470/3

Внепеченочные желчные протоки и желчный пузырь

Эпителиальные опухоли

Предраковые новообразования

Аденома 8140/0

Тубулярная 8211/0

Папиллярная 8260/0

Тубулопапиллярная 8263/0

Билиарная интраэпителиальная неоплазия , 3степень (BiIN-3) 8148/2

Внутрипузырная (желчный пузырь) или внутрипротоковая (желчные протоки) папиллярная опухоль с признаками низкой-умеренной интраэпителиальной неоплазии 8503/0

Внутрипузырная (желчный пузырь) или внутрипротоковая (желчные протоки) папиллярная опухоль с признаками тяжелой интраэпителиальной неоплазии 8503/2

Муцинозная кистозная опухоль с признаками низкой-умеренной интраэпителиальной неоплазии 8470/0

Муцинозная кистозная опухоль с признаками тяжелой интраэпителиальной неоплазии 8470/2

Злокачественные новообразования (рак)

Аденокарцинома 8140/3

Аденокарцинома, билиарный тип 8140/3

Аденокарцинома, желудочный фовеолярный тип 8140/3

Аденокарцинома, кишечный (интестинальный) тип 8144/3

Светлоклеточная аденокарцинома 8310/3

Муцинозная аденокарцинома 8480/3

Перстневидноклеточный рак 8490/3

Железисто-плоскоклеточный рак 8560/3

Внутрипузырная (желчный пузырь) или внутрипротоковая (желчные пути) папиллярная опухоль в сочетании с инвазивным раком (карциномой) 8503/3

Муцинозная кистозная опухоль в сочетании с инвазивным раком (карциномой) 8470/3

Плоскоклеточный рак 8070/3

Недифференцированный рак 8020/3

1.6 Стадирование

1.6.1 Стадирование по системе TNM7 (2010)

Диагноз должен быть подтвержден гистологически.

А) Рак желчного пузыря

T – первичная опухоль:

T_X – недостаточно данных для оценки первичной опухоли;

T_0 – первичная опухоль не определяется;

Tis – рак in situ;

T_1 – опухоль прорастает в собственную пластинку или мышечный слой;

T_{1a} – опухоль прорастает в собственную пластинку;

T_{1b} – опухоль прорастает в мышечный слой;

T_2 – опухоль прорастает в перимускулярную соединительную ткань; нет

распространения на серозу или врастания в печень;

T_3 – опухоль прорастает в серозу (висцеральную брюшину) и/или прямая

инвазия в печень и/или другие соседние органы и структуры (желудок, двенадцатиперстная, ободочная кишка, поджелудочная железа, сальник, внепеченочные желчные протоки);

T_4 – инвазия опухоли в воротную вену или печеночную артерию, или инвазия двух и более органов и структур;

N – регионарные лимфатические узлы:

N_X – недостаточно данных для оценки поражения лимфоузлов;

N_0 – нет признаков метастатического поражения регионарных лимфатических узлов;

N_1 – поражение лимфатических узлов вдоль пузырного протока, общего

желчного протока, печеночной артерии и/или воротной вены;

N_2 – поражение парааортальных, паракавальных, верхних мезентериальных и/или чревных лимфатических узлов.

M – отдаленные метастазы:

M_0 – нет отдаленных метастазов;

M_1 – есть отдаленные метастазы.

Таблица 1 - Группировка по стадиям РЖП

Стадия	**T**	**N**	**M**
Стадия 0	Tis	N0	M0
Стадия I	T1	N0	M0
Стадия II	T2	N0	M0
Стадия IIIA	T3	N0	M0
Стадия IIIB	T1–3	N1	M0
Стадия IVA	T4	N0–1	M0
Стадия IVB	Любая T	N2	M0
	Любая T	Любой N	M1

Б) Внутрипеченочная холангиокарцинома (ХК)(классифицируется также, как и ГЦР).

T – первичная опухоль:

T_x – недостаточно данных для оценки первичной опухоли,

T_0 – первичная опухоль не определяется,

T_1 – солитарная опухоль без инвазии сосудов,

T_2 – солитарная опухоль до 5 см в наибольшем измерении с инвазией сосудов,

или множественные опухоли до 5 см в наибольшем измерении без

инвазии сосудов.

T_{3A} – множественные опухоли более 5 см в наибольшем измерении без инвазии

сосудов,

T_{3B} – солитарная опухоль или множественные опухоли любого размера с инвазией главных ветвей воротной или печеночных вен,

T_4 –опухоль(и) с распространением на прилежащие органы за исключением желчного пузыря, или с перфорацией висцеральной брюшины.

Примечание. Для классификации плоскость, проецируемая между

ложем желчного пузыря и нижней полой веной, делит печень на две доли.

N – регионарные лимфатические узлы. Регионарными лимфатическими узлами являются лимфатические узлы ворот печени (расположенные в печеночно-двенадцатиперстной связке).

N_x – недостаточно данных для оценки состояния регионарных лимфатических узлов,

N_0 – нет признаков метастатического поражения регионарных лимфатических узлов,

N_1 – имеется поражение регионарных лимфатических узлов метастазами.

M – отдаленные метастазы:

M_x – недостаточно данных для определения отдаленных метастазов,

M_0 – нет признаков отдаленных метастазов, M1 – имеются отдаленные метастазы.

pTNM – патогистологическая классификация.

Требования к определению категорий pT, pN, pM соответствуют требованиям к определению категорий T, N, M.

G – гистопатологическая дифференцировка:

G_x – степень дифференцировки не может быть установлена,

G_1 – высокая степень дифференцировки,

G_2 – средняя степень дифференцировки,

G_3 – низкая степень дифференцировки,

G_4 – недифференцированные опухоли.

Таблица 2 – Группировка по стадиям внутрипеченочного ХЦР

Стадия	T	N	M
I	1	0	0
II	2	0	0
IIIA	3	0	0
IIIB	1-3	1	0
IVA	4	Любая	0
IVB	Любая	Любая	1

В) Рак внепеченочных желчных протоков.

Классификация рака проксимальных желчных протоков (опухоли с поражением желчного дерева выше впадения пузырного протока).

T – первичная опухоль:

T_X – недостаточно данных для оценки первичной опухоли;

T0 – первичная опухоль не определяется;

Tis – рак insitu (внутрипротоковая опухоль);

T1 – опухоль прорастает до мышечного слоя или фиброзной ткани протока;

T2a – опухоль прорастает за пределы стенки протока с инвазией в

окружающую жировую ткань;

T2b – опухоль прорастает в прилежащую паренхиму печени;

T3 – опухоль прорастает в ветвь воротной вены или печеночной артерии с одной стороны;

T4 – опухоль прорастает в главный ствол воротной вены или ее ветви с обеих сторон; или инвазия общей печеночной артерии; или распространение опухоли на протоки 2 порядка с обеих

сторон; поражение протоков 2 порядка с одной стороны с инвазией контралатеральной ветви воротной вены и печеночной артерии.

N – регионарные лимфатические узлы:

NX – недостаточно данных для оценки поражения лимфоузлов;

N0 – нет признаков метастатического поражения регионарных лимфатических узлов;

N1 – поражение лимфоузлов вдоль пузырного протока, общего желчного

протока, печеночной артерии и/или воротной вены;

M – отдаленные метастазы:

M0 – нет отдаленных метастазов;

M1 – есть отдаленные метастазы.

Таблица 3 - группировка по стадиям рака проксимальных желчных протоков

Стадия 0	Tis	N0	M0
Стадия I	T1	N0	M0
Стадия II	T2a–b	N0	M0
Стадия IIIA	T3	N0	M0
Стадия IIIB	T1–3	N1	M0
Стадия IVA	T4	N0–1	M0
Стадия IVB	Любая T	Любая N	M1

Модифицированная система стадирования Bismuth-Corlette классифицирует опухоли проксимальных желчных протоков на 4 типа, основанные на степени участия желчных протоков (таб. 4).

Таблица 4 – Классификация Bismuth–Corlette(для рака проксимальных желчных протоков)

Тип I	Поражение общего печеночного протока
Тип II	Поражение слияния печеночных протоков

Тип IIIA	Поражение правого печеночного протока
Тип IIIB	Поражение левого печеночного протока
Тип IV	Поражение обоих печеночных протоков

Классификация рака дистального отдела внепеченочных желчных протоков (поражение ниже впадения пузырного протока).

T – первичная опухоль:

TX – недостаточно данных для оценки первичной опухоли;

T0 – первичная опухоль не определяется;

Tis – рак in situ (внутрипротоковая опухоль);

T1 – опухоль ограничена стенкой протока;

T2 – опухоль распространяется за пределы стенки протока;

T3 – опухоль прорастает в желчный пузырь, печень, поджелудочную железу, двенадцатиперстную кишку или другие соседние органы

T4 – инвазия опухоли в чревный ствол или верхнюю брыжеечную артерию;

N – регионарные лимфатические узлы:

NX – недостаточно данных для оценки поражения лимфоузлов;

N0 – нет признаков метастатического поражения регионарных лимфатических узлов;

N1 – есть поражение региональных лимфатических узлов (вдоль холедоха, общей печеночной артерии, позади чревного ствола, задние и передние панкреатодуоденальные, вдоль верхней брыжеечной вены и правой полуокружности верхней брыжеечной артерии).

M – отдаленные метастазы:

M0 – нет отдаленных метастазов;

M1 – есть отдаленные метастазы.

Таблица 5 - группировка по стадиям рака дистальных желчных протоков

Стадия 0	Tis	N0	M0
Стадия IA	T1	N0	M0
Стадия IB	T2	N0	M0
Стадия IIA	T3	N0	M0
Стадия IIB	T1–3	N1	M0
Стадия III	T4	Любая N	M0
Стадия IVB	Любая T	Любая N	M1

2. Диагностика

2.1 Жалобы и анамнез

- Рекомендуется тщательный сбор жалоб и анамнеза у пациента с целью выявления факторов, которые могут повлиять на выбор тактики лечения.

  Уровень убедительности рекомендаций –В (уровень достоверности доказательств - IIb)

  Комментарий: *ранние симптомы РЖП (боли в правом верхнем квадранте живота, тошнота, рвота, потеря аппетита) не специфичны, напоминают клинику желчекаменной болезни. Отвращение к пище, желтуха (44%), зуд, лихорадка, увеличение размеров печени и желчного пузыря, асцит – поздние симптомы болезни.*

  ХЦР может проявляться только умеренными изменениями в биохимических тестах в сыворотке крови или сопровождается неспецифическими симптомами (лихорадка, потеря веса, боли в животе), симптомы обструкции желчных путей являются редкостью. Внутрипеченочный ХЦР может быть обнаружен случайно при УЗИ брюшной полости, в отличии от внепеченочного ХЦР, манифестация которого часто сопровождается желтухой, вызванной обструкцией желчных протоков [12-13].

2.2 Физикальное обследование

- Рекомендуется выполнить физикальный осмотр, оценку нутритивного статуса.

  Уровень убедительности рекомендаций – С (уровень достоверности доказательств - IV)

2.3 Лабораторная диагностика

- Рекомендуется выполнить: группа крови и резус-фактор; серодиагностика сифилиса, маркеры вирусных гепатитов В иС, серодиагностика ВИЧ; развернутые клинический и биохимический анализы крови; общий анализ мочи; опухолевые маркеры (РЭА, АФП, СА 19-9); исследование свертывающей системы крови [1].

  Уровень убедительности рекомендаций - С (уровень достоверности доказательств - IV)

2.4 Инструментальная диагностика

- Рекомендуется выполнить УЗИ органов брюшной полости и забрюшинного пространства[14].

  Уровень убедительности рекомендаций – В (уровень достоверности доказательств - III)

- Рекомендуется выполнить КТ органов брюшной полости с внутривенным контрастированием и/или МРТ с внутривенным контрастированием и виртуальной холангиографией [15].

  Уровень убедительности рекомендаций –В(уровень достоверности доказательств - III)

  Комментарий: *КТ является более полезным, чем УЗИ для выявления поражения лимфатических узлов, инвазии органов и отдаленных метастазов; МРТ может быть полезно для дифференциальной диагностики между доброкачественными опухолями и раком[16].*

- Рекомендуется выполнить рентгенографию грудной клетки либо КТ органов грудной клетки.

  Уровень убедительности рекомендаций - С (уровень достоверности доказательств - IV)

- Рекомендуется выполнить эндоскопические исследования: эзофагогастродуоденоскопию (ЭГДС), колоноскопию, холедохоскопию.

  Уровень убедительности рекомендаций – С (уровень достоверности доказательств - IV)

- Рекомендуется выполнить прямые методы контрастирования желчных протоков (ретроградная или антеградная холангиография), ангиографическое исследование - целиакография, возвратная мезентерикопортография (по показаниям).

  Уровень убедительности рекомендаций - С (уровень достоверности доказательств - IV)

- При подготовке к хирургическому лечению с целью оценки функционального статуса рекомендуется проводить по показаниям дополнительное обследование: электрокардиографию, эхокардиографию, холтеровское мониторирование сердечной деятельности, исследование функции внешнего дыхания, УЗДГ сосудов шеи и нижних конечностей, консультации специалистов по показаниям.

  Уровень убедительности рекомендаций - С (уровень достоверности доказательств - IV).

- Рекомендуется выполнить позитронно-эмиссионную томографию (ПЭТ-КТ) с целью исключения отдаленных метастазов в случаях, когда их подтверждение принципиально меняет тактику лечения [17].

  Уровень убедительности рекомендаций – В(уровень достоверности доказательств - III).

- Рекомендуется выполнить лапароскопию при отсутствии отдаленных метастазов по результатам КТ/МРТ

  Уровень убедительности рекомендаций – В (уровень достоверности доказательств - III).

  Комментарий: *при планировании радикального хирургического лечения высок риск перитонеального метастазирования [2, 18].*

- Рекомендуется выполнить биопсию опухоли (тонкоигольная аспирационная биопсия, core-биопсия, скарификация опухоли при холангиографии) с целью морфологической верификации диагноза.

  Уровень убедительности рекомендаций –А(уровень достоверности доказательств –IB)

Комментарий: *биопсия необходима для назначения консервативных методов лечения, не обязательна при планировании хирургического вмешательства [19, 51].*

Гистологическая диагностика ХЦР.

Большая часть внутрипеченочных холангиокарцином – умеренно-высокодифференцированные тубулярные аденокарциномы (1). В последнее время (Liauetal. (2014) (2) ХЦР подразделен на 2 типа с учетом локализации опухоли и ее иммуногисто- химических особенностей: - (уровень доказательности - В)

1. Билиарный тип с выраженной экспрессией S100P, TFF1, AGR2, в 23% случаев выявляется KRAS-мутация.
2. Холангиолярный тип с выраженной экспрессией N-cadherin, лишь в 1% случаев выявляется KRAS-мутация.

Иммуногистохимическая диагностика.

Внутрипеченочные ХЦР имеют иммуногистохимический профиль, сходный с другими опухолями панкреатобилиарной зоны и верхнего отдела желудочно-кишечного тракта. В настоящее время не существует ни одной однозначной окраски для подтверждения ХЦР(3). Как правило, эти опухоли позитивны по отношению к цитокератинам 7,19 (90%), муцину 1 (73,8%)(4)2.3, AQP-1.

Возможна фокальная экспрессия цитокератина 20 в клетках опухоли, однако в сочетании с экспрессией цитокератинов 7 и 19 необходимо исключать другие опухоли желудочно-кишечного тракта(1).

Гистологическая диагностика рака желчного пузыря и внепеченочных желчных протоков.

К наиболее часто встречающимся вариантам данных опухолей относят высоко-умеренно дифференцированные аденокарциномы билиарного типа. Большая часть их иммунопозивны по отношению к раковому эмбриональному антигену, муцинам 1 и 2, p53, цитокератину 7.

ИГХ-картина аденокарцином интестинального типа отлична, характеризуется экспрессией муцина 2, ракового эмбрионального антигена и цитокератина 20.(5).

Дифференциальная диагностика.

Ключевые новообразования, с которыми стоит дифференцировать ХЦР при исключении метастатического процесса в печени - гепатоцеллюлярный рак, эпителиоидная гемангиоэндотелиома, билиарная аденома, реактивная пролиферация желчных протоков. Каждая из нозологических единиц имеет характерную гистологическую картину. Для уточнения диагноза, как правило, используется метод ИГХ-диагностики.

При дифференциальной диагностике с ГЦР используютследующие маркеры- HepPar1, аргиназа, глипикан 3, раковый эмбриональный антиген (различия в локализации антитела), цитокератины (как правило, 7 и 19), муцины.

При дифференциальной диагностике с эпителиоидной гемангиоэндотелиомой –CD31, CD34, ERG, FLI-1, фактор VIII.

При дифференциальной диагностике с билиарной аденомой- p53, SMAD4, раковый эмбриональный антиген.

При дифференциальной диагностике с билиарной аденофибромы метод ИГХ-диагностики не является решающим, в то время как при дифференциальной диагностике с реактивной пролиферацией желчных протоков ИГХ-метод исследования может быть использован (в ХЦР более высокий индекс Ki-67, выявляется экспрессия S100P). (3).

3. Лечение

- Рекомендуется рассматривать хирургическое вмешательство как основной метод радикального лечения больных раком билиарного тракта [20].

  Уровень убедительности рекомендаций – B (уровень достоверности доказательств - IIa).

- В качестве предоперационной подготовки больных ХЦР рекомендуется рассмотреть эмболизацию ветвей воротной вены (как правило, правой, иногда в сочетании с эмболизацией четвертой сегментарной ветви) [21].

  Уровень убедительности рекомендаций –C (уровень достоверности доказательств - IV)

  Комментарий: *предоперационная эмболизация ветвей воротной вены повышает объем остающейся паренхимы печени при ее резекции и показана при объеме остающейся паренхимы <25%, что позволяет снизить риск развития печеночной недостаточности. Хирургическое лечение выполняется через 3–5 недель после эмболизации воротной вены.*

- При наличии явлений механической желтухи рекомендуется провести предоперационную декомпрессию желчевыводящих путей (чрескожная чрезпеченочная холангиостомия, назобилиарное дренирование, стентирование)[22].

  Уровень убедительности рекомендаций – C (уровень достоверности доказательств - IV)

  Комментарий: *Необходимость рутинного применения предоперационного дренирования протоков ввиду механической желтухи при возможности радикальной операции сомнительна.*

- **При резектабельном РЖП (Стадии I-II, $T_{1-2}N_0M_0$)**рекомендуется выполнение расширенной холецистэктомии с резекцией S IV-V сегментов печени в объеме R0 единым блоком с клетчаткой и лимфоузлами (ворот печени, гастропеченочной связки, ретродуоденальных) с или без резекции желчных протоков в зависимости от распространенности опухоли [23-24].

Уровень убедительности рекомендаций –В (уровень достоверности доказательств - III)

Комментарий: *факторы резектабельности РЖП определяются стадией процесса в соответствии с классификацией TNM 2010, а также локализацией опухоли. К противопоказаниям для хирургического лечения относят: наличие множественных метастазов в печень, асцит, множественные перитонеальные метастазы, опухолевое поражение гепатодуоденальной связки, окклюзию крупных сосудов, низкий статус общего состояния по шкале Карновского.*

- При РЖП с инвазией мышечной оболочки **(Стадия I, $T_{1в}N_0M_0$)** в случае выявления после холецистэктомии по поводу «холецистита» рекомендуется выполнение в ближайший срок повторной операции в объеме резекции печени (ложе желчного пузыря) в сочетании с лимфодиссекцией после исключения признаков нерезектабельности по данным методов. Уровень убедительности рекомендаций – В. (Уровень достоверности доказательств - II)

  Комментарий: *при ранней стадии (pT1a) рака желчного пузыря, выявленного после холецистэктомии, повторное хирургическое лечение не требуется [25].*

- **При резектабельном внутрипеченочном ХЦР(Стадии I-II, $T_{1-2}N_0M_0$)** рекомендуется выполнение резекции печени в сочетании с лимфодиссекцией ворот печени, по ходу общей печеночной артерии, за головкой поджелудочной железы, в случае инвазии внепеченочных желчных протоков целесообразна их резекция с последующей реконструкцией [26].

  Уровень убедительности рекомендаций –С (уровень достоверности доказательств - IV)

  Комментарий: *наличие мультифокального распространения в печени и метастазов в лимфатических узлах, инвазии воротной вены и общей печеночной артерии, инвазии соседних органов, вовлечения печеночных протоков второго порядка с обеих сторон (Bismuth IV) при опухоли Клацкина, считаются противопоказаниями к операции в связи с плохой*

выживаемостью, но возможность хирургического подхода к лечению может быть рассмотрена у тщательно отобранных больных.

- **При внутрипеченочном ХЦР** трансплантация печени рутинно не рекомендуется в связи с высокой вероятностью раннего рецидива заболевания [27].

  Уровень убедительности рекомендаций –С (уровень достоверности доказательств - IV)

- **При раке холедоха** рекомендуется панкреатодуоденальная резекция с удалением региональных лимфоузлов единым блоком со срочным гистологическим исследованием края отсечения протока с последующим формированием анастомозов [28].

  Уровень убедительности рекомендаций –С(уровень достоверности доказательств - IV)

- **При резектабельном раке проксимальных отделов желчного протока (Стадии I-II, $T_{1\text{-}2в}N_0M_0$)**рекомендуется хирургическое лечение в объеме расширенной гемигепатэктомии с удалением первого сегмента печени, лимфодиссекцией, резекцией внепеченочных желчных протоков и формированием билиодигестивных анастомозов.

  Уровень убедительности рекомендаций - В (уровень достоверности доказательств - III)

  Комментарий: *при инвазии воротной вены целесообразна ее резекция с последующей пластикой. Возможно улучшение отдаленных результатов в случае превентивной резекции воротной вены без убедительных данных за ее инвазию [29-30].*

- Молекулярно-генетическое исследование образцов опухоли с определением мутаций гена KRAS, BRAF, транслокации ROS1, ALK, Her-2new, микросателлитной нестабильности.

  Уровень убедительности рекомендаций –В (уровень достоверности доказательств - III)

  Комментарий: *активирующие мутации, определяющие чувствительность опухоли к таргетной терапии, могут быть выявлены до 10% случаев.*

Адъювантная химиотерапия рака билиарного тракта: после радикального хирургического лечения рекомендовано проведение монотерапии капецитабином (8 курсов), вне зависимости от поражения лимфатических узлов и степени дифференцировки опухоли, за исключением опухоли Клацкина. У больных с низкодифференцированными опухолями и/или метастазами в лимфатических узлах, может проводиться полихимиотерапия режимами гемцитабин/ цисплатин, гецитабин/капецитабин (таблица 6).[31-33].

Уровень убедительности рекомендаций – В (уровень достоверности доказательств - II)

Комментарий: *после нерадикальной операции (R1/R2) или метастазах в лимфатических узлах возможно выполнение ре-резекции, проведения системной химиотерапии (согласно принципам лечения метастатического процесса), а также химиолучевая терапия (ХЛТ) с фторпиримидинами. Настоятельно рекомендуется проводить послеоперационную лучевую терапию (ЛТ) с использованием технологий 3D конформной ЛТ или IMRT. Облучению подвергается ложе удаленной опухоли и регионарные зоны. Лучевая терапия проводится РОД 2Гр до СОД 46Гр, а при R1/R2 до 50-60Гр на ложе удалённой опухоли. После завершения ХЛТ показана монохимиотерапия капецитабином (при низкой степени дифференцировки опухоли и/или метастазах в лимфатических узлах возможно применение комбинированных режимов гемцитабин/цисплатин, гемцитабин/капецитабин)[31,32,34-39].*

- **При локальном рецидиве рака билиарного тракта** после радикального хирургического лечения рекомендуется рассмотреть варианты локального контроля (повторная резекция печени, методы локальной деструкции или химиоэмболизация печеночной артерии при изолированном поражении печени после операции по поводу внутрипечёночной холангиокарциномы, фотодинамическая терапия или внутрипротоковаялучевая терапия при рецидиве рака внепеченочных желчных протоков) [40].

  Уровень убедительности рекомендаций - С(уровень достоверности доказательств - IV)

- **При поздних стадиях рака билиарного тракта и неоперабельном внутрипеченочном ХЦР (Стадии IIIa-IVa,**

$T_{3-4}N_{0-1}M_0$)рекомендуется рассмотреть применение локо-регионарных методов лечения (РЧА, ТАХЭ, ТАХЭ с микросферами, ТАРЭ с иттрием-90, селективная внутрипеченочная артериальная химиотерапия, стереотаксическая лучевая терапия с использованием 3-5 дневного режима фракционирования дозы до СОД 30-50Гр [41-44, 52].

Уровень убедительности рекомендаций –В (уровень достоверности доказательств - III).

- **При локализованном внутрипротоковом поражении желчных протоков (Стадии IIIa-IVa, $T_{3-4}N_{0-1}M_0$)** рекомендуется рассмотреть применение фотодинамической терапии (ФДТ).

  Уровень убедительности рекомендаций - В (уровень достоверности доказательств - IIв)

  Комментарий: *ФДТ включает в себя внутривенное введение фотосенсибилизирующих препаратов с последующим селективным облучением светом определенной длины волн внутрипротоковой зоны опухолевого поражения, чтобы инициировать локализованную активацию препарата, улучшает общую выживаемость пациентов с внутрипротоковой неоперабельной холангиокарциномой и раком холедоха [45-46].*

- **При поздних стадиях внепеченочного рака билиарного тракта (Стадии IIIa-IVa, $T_{3-4}N_{0-1}M_0$)**может быть рекомендована(химио)-лучевая терапия с целью контроля симптомов, обусловленных локальным распространением опухоли[47].

  Уровень убедительности рекомендаций – В(уровень достоверности доказательств - III)

  Комментарий: *одновременно с лучевой терапией может быть рекомендовано применение фторурацила или капецитабина (предпочтительнее). Лучевая терапия проводится в режиме стереотаксического облучения за 3-5 фракций до СОД 30-50Гр. Одновременное использование гемцитабина не рекомендуется в связи с ограниченным опытом и высокой токсичностью лечения.*

- **При диссеминированном раке билиарного тракта (Стадия IVв, M1)** и удовлетворительном общем состоянии пациента

(ECOG 0-1) рекомендуется рассмотреть возможность лечения в рамках клинических исследований или системная химиотерапия гемцитабином в сочетании с производными препаратов платины или на основе фторпиримидинов. (таблица 6) [48-50].

Уровень убедительности рекомендаций - А (уровень достоверности доказательств - Ia)

Комментарий: *химиотерапия при наличии дренажей и стентов в билиарном дереве часто (>50% пациентов) осложняется обострением острого холангита, холестазом и холестатическим гепатитом. Рекомендуется активный мониторинг состоятельности дренирования, своевременная замена дренажей, профилактические промывания дренажей растворами антибактериальных препаратов. При подозрении на инфицирование – своевременная антибактериальная терапия препаратами широкого спектра действия, при необходимости корригируемая на основании результатов бактериального посева с определением индивидуальной чувствительности микробной флоры к антибиотикам.*

Таблица 6 - Режимы лекарственного лечения рака билиарного тракта.

Монохимиотерапия	• *Гемцитабин 1000 мг/м^2 в 1,8,15-й дни. Интервал – 4 недели.* • *# Капецитабин 2500 мг/м^2 2 раза в сутки 1-14 дни. Интерва – 3 недели.*
Полихимиотерапия	• *Гемцитабин 1000 мг/м^2 в 1-й и 8-й дни* *Цисплатин25-30 мг/м^2 в 1-й и 8-й дни, интервал – 3 недели* • *Гемцитабин 1000 мг/м^2 в 1-й и 8-й дни* *Оксалиплатин 100 мг/м^2 в/в во 2-й день, интервал – 3 недели* • *FOLFOX4 (Оксалиплатин 85 мг/м^2 2-часовая инфузия в 1- день, кальция фолинат 200 мг/м^2 в/в 2-часовая инфузия в 1- и 2-й дни, фторурацил 400 мг/м^2 в/в струйно в 1-й и 2-й дн и 22-часовая инфузия фторурацил 600 мг/м^2 в 1-й и 2-й дн Интервал – 2 недели.* • *# XELOX (Оксалиплатин 120 мг/м^2 в 1-й день, капецитаби 1000 мг/м^{2}2 раза в сутки 1-14 дни). Интервал – 3 недели.* • *# GEMCAP (Гемцитабин 1000 мг/м^2 в 1,8,15-й дни капецитабин 1250 мг/м^2/сутки в 2 приема 1-14 дни. Интерва – 4 недели.)*

Целесообразность проведения химиотерапии второй линии диссеминированного рака билиарного тракта не доказана, необходимы проспективные рандомизированные клинические исследования. Тем не менее, при удовлетворительном состоянии пациента (ECOG 0-1) возможна химиотерапия с использованием режима лечения, учитывающего эффективность 1-й линии, с целью контроля симптомов заболевания.

- **При диссеминированном раке билиарного тракта (Стадия IVв, M1)** и ослабленном общем состоянии пациента (ECOG2) рекомендуется монохимиотерапия (гемцитабин| капецитабин). [51] При неудовлетворительном общем состоянии пациента (ECOG>2) рекомендуется проведение симптоматической терапии.

  Уровень убедительности рекомендаций – С (уровень достоверности доказательств – IV)

  Комментарий: *целью «наилучшей поддерживающей терапии» (best supportive care) является профилактика и облегчение симптомов заболевания и поддержание качества жизни пациентов, независимо от стадии заболевания и потребности в других видах терапии.*

4. Реабилитация

- Рекомендуется проводить реабилитацию, ориентируясь на общие принципы реабилитации пациентов после проведенных хирургических вмешательств и/или химиотерапии.

  Уровень убедительности рекомендаций – С (уровень достоверности доказательств – IV)

5. Профилактика

- Рекомендуется соблюдать следующую периодичность и методы наблюдения после завершения лечения по поводу ХЦР:

  Объем обследования (в первые 2 года рекомендуется проводить каждые 3-6 мес., далее – ежегодно до 5 лет).

1. Осмотр онколога и физикальное обследование;
2. Онкомаркеры РЭА, СА-19.9, АФП (если были повышены исходно);
3. УЗИ органов брюшной полости;
4. КТ или МРТ органов брюшной полости с в/в контрастированием;
5. Рентгенография органов грудной клетки;
6. Холангиография (при наличии дренажей).

Уровень убедительности рекомендаций – С (уровень достоверности доказательств –IV)

Комментарии: *задачей наблюдения является раннее выявление прогрессирования заболевания после завершения лечения с целью раннего начала химиотерапии или хирургического лечения резектабельных метастатических очагов, рецидивных опухолей.*

6. Дополнительная информация, влияющая на течение и исход заболевания

Критерии оценки качества медицинской помощи

№	Критерии качества	Оценка выполнения
1	Выполнен врачебный осмотр пациента	Да/нет
2.	Выполнена морфологическая верификация диагноза до начала лечения, за исключением случаев хирургического лечения	Да/нет
3	Выполнена рентгенография органов грудной клетки и/или компьютерная томография органов грудной клетки	Да/нет
4	Выполнена лабораторная оценка функций печени (клинический и биохимический анализы крови)	Да/нет
5.	Выполнено ультразвуковое исследование и/или контрастная компьютерная томография органов брюшной полости и забрюшинного пространства	Да/нет
6	Получено добровольное информированное согласие на проведение уточняющей диагностики, включая биопсию опухоли, проведение хирургического, лекарственного, радиологического и паллиативного лечения	Да/нет
7.	Выполнено стадирование опухолевого процесса до начала противоопухолевого лечения (классификация TNM)	Да/нет
8.	Выполнена консультация хирурга-гепатолога (при отсутствии внепеченочных проявлений опухоли)	Да/нет
9	Выполнена контрастная магнито-резонансная томография с контрастированием органов брюшной полости при рассмотрении возможности оперативного лечения	Да/нет
10.	Выполнено хирургическое лечение в объёме, соответствующем указанным в рекомендациях	Да/нет
11	Выполнена анестезии в соответствии с объемом оперативного вмешательства и тяжестью состояния пациента	Да/нет
12	Выполнена консультация онколога-химиотерапевта при противопоказаниях к хирургическому лечению	Да/нет
13.	Выполнено гистологического исследования удаленного препарата, с указанием параметров в соответствии с рекомендациями (у больных, кому выполнено хирургическое лечение)	Да/нет
14.	Выполнениеперионерационной антибиотикопрофилактики (у больных, кому выполнено хирургическое лечение)	Да/нет
15.	Выполненатромбопрофилактика послеоперационных осложнений (при условии отсутствия противопоказаний к её проведению; у больных, кому выполнено хирургическое лечение)	Да/нет
16	Выполнен развернутый клинический анализ крови, развернутый биохимический анализ крови, коагулограмма за 1-3 дня до начала специальной противоопухолевой терапии	Да/нет
17	Проведена химиотерапия и/или лучевая и/или иммунотерапия и/или фотодинамическая и/или интервенционно-радиологическая терапия больному распространенным неоперабельным опухолевым процессом при удовлетворительном состоянии	Да/нет
18	Выполнено дренирование или стентирование желчных протоков, или наложение билиодигестивных анастомозов при механической желтухе	Да/нет

№	Критерии качества	Оценка выполнения
19	Выполнена антибактериальная терапия острого, обострения хронического холангита при дренировании желчных протоков	Да/нет
20	Выполнена оценка эффективности лучевой/химиотерапии/ иммунотерапии/таргетной терапии каждые 2-3 месяца лечения с использованием объективных методов диагностики (компьютерная томография и/или магниторезонансная томография) и критериев оценки эффекта RECIST 1.1	Да/нет
21	Выполнена оценка переносимости (токсичности) лечебной химиотерапии/иммунотерапии/лучевой и/или таргетной терапии с использованием объективных методов диагностики и критериев оценки	Да/нет
22	Выполнена паллиативная терапия с обезболивающей, противовоспалительной и/или иной целью, направленной на улучшение качества жизни пациента	Да/нет

Список литературы

1) Sheth S., Bedford A., Chopra S. Primary gallbladder cancer: recognition of risk factors and the role of prophylactic cholecystectomy. American Journal of Gastroenterology. 2000.– №95.–С.1402-1410.

2) Hueman M.T., Vollmer C.M., Pawlik T.M. Evolving treatment strategies for gallbladder cancer. Annals of Surgical Oncology. – 2009.– №16.–С.2101-2115.

3) Hundal R., Shaffer E.A. Gallbladder cancer: epidemiology and outcome. Clinical Epidemiology.– 2014.–№6.–С.99-109.

4) Patel T. Cholangiocarcinoma - controversies and challenges. Nature Reviews Gastroenterology Hepatology. 2011.– №8.–С.189-200.

5) Yamamoto S., Kubo S., Hai S., et al. Hepatitis C virus infection as a likely etiology of intrahepatic cholangiocarcinoma. Cancer Science. 2004.–№95.– С.592-595.

6) Welzel T.M., Graubard B.I., El-Serag H.B., et al. Risk factors for intrahepatic and extrahepatic cholangiocarcinoma in the United States: a population-based case-control study. Clinical Gastroenterology Hepatology. 2007. – №5. – С.1221-1228.

7) Под ред. А.Д. Каприна, В.В. Старинского, Г.В. Петровой. Злокачественные новообразования в России в 2017 году (заболеваемость и смертность) - М.: МНИОИ им. П.А. Герцена - филиал ФГБУ «НМИРЦ» Минздрава России, – 2018. –илл. –250 с.

8) Zhu A.X., Hong T.S., Hezel A.F., Kooby D.A. Current management of gallbladder carcinoma. Oncologist. 2010.– №15.–С.168-181.

9) Valle1 J. W., Borbath I., Khan S. A., et al. Biliary cancer: ESMO Clinical Practice Guidelines for diagnosis, treatment and follow-up.Annals of Oncology 27 (Supplement 5): v28–v37, 2016 doi:10.1093/annonc/mdw324.

10) DeOliveira M.L., Cunningham S.C., Cameron J.L., et al. Cholangiocarcinoma: thirty-one-year experience with 564 patients at a single institution. Annals of Surgery. 2007.–№245. –С.755-762.

11) Lim J.H. Cholangiocarcinoma: morphologic classification according to growth pattern and imaging findings. American Journal of Roentgenology. 2003.–№181. –С.819-827.

12) Hawkins W.G., DeMatteo R.P., Jarnagin W.R., et al. Jaundice predicts advanced disease and early mortality in patients with gallbladder cancer. Annals of Surgical Oncology. 2004. –№11. –С.310-315.

13) Jarnagin W.R., Ruo L., Little S.A., et al. Patterns of initial disease recurrence after resection of gallbladder carcinoma and hilar cholangiocarcinoma: implications for adjuvant therapeutic strategies. Cancer. 2003. – №98. –С.1689-1700.

14) Furlan A., Ferris J.V., Hosseinzadeh K., Borhani A.A. Gallbladder carcinoma update: multimodality imaging evaluation, staging, and treatment options. American Journal ofRoentgenology. –2008.–№191. – С.1440-1447.

15) Miller G., Schwartz L.H., D"Angelica M. The use of imaging in the diagnosis and staging of hepatobiliary malignancies. Surgical Oncology Clinics of North America. 2007. –№16. –С.343-368.

16) Levy A.D., Murakata L.A., Rohrmann C.A., Jr. Gallbladder carcinoma: radiologic-pathologic correlation. Radiographics. 2001. –№21. –С.295-314.

17) Petrowsky H., Wildbrett P., Husarik D.B., et al. Impact of integrated positron emission tomography and computed tomography on staging and management of gallbladder cancer and cholangiocarcinoma. Journal of Hepatology. 2006. – № 45(1). –С.43-50.

18) Khan Z.S., Livingston E.H., Huerta S. Reassessing the need for prophylactic surgery in patients with porcelain gallbladder: case series and systematic review of the literature. Archives of Surgery. 2011.– №146. –С.1143-1147.

19) Eckel F., Brunner T. Biliary cancer: ESMO Clinical Practice Guidelines for diagnosis, treatment and follow-up Jelic Annals of Oncology 22 (Supplement 6): vi40–vi44, 2011 clinical practice guidelines. doi:10.1093/annonc/mdr375

20) Zografos G., Farfaras A., Zagouri F., et al. Cholangiocarcinoma: principles and current trends. Hepatobiliary Pancreatic Diseases International. 2011. – 10 (1). – С.10-20.

21) Nagino M., Kamiya J., Nishio H., et al. Two hundred forty consecutive portal vein embolizations before extended hepatectomy for biliary cancer: surgical outcome and long-term follow-up. Annals of Surgery. 2006. –№243. –С.364–372.

22) Regimbeau J.M., Fuks D., Le Treut Y-P.,et al. Surgery for Hilar Cholangiocarcinoma: A Multi-institutional Update on Practice and Outcome by the AFC-HC Study Group. Journal of Gastrointestinal Surgery. 2011. –№15.–С.480–488.

23) Coburn N.G., Cleary S.P., Tan J.C., Law C.H. Surgery for gallbladder cancer: a population-based analysis. Journal of the American College of Surgeons. 2008. –№207. –С.371- 382.

24) Downing Sr CKOG, et al. Early-stage gallbladder cancer in the surveillance, epidemiology, and end results database: Effect of extended surgical resection. Archives of Surgery. 2011. – № 146. – С.734-738.

25) Goetze T.O., Paolucci V. Benefits of reoperation of T2 and more advanced incidental gallbladder carcinoma: analysis of the German registry. Annals of Surgery. 2008. –№247. –С.104–108.

26) Murakami Y., Uemura K., SudoT.,et al. Prognostic Factors After Surgical Resection for Intrahepatic, Hilar, and Distal Cholangiocarcinoma. Annals of Surgical Oncology. 2011. – № 18. – С.651–658

27) Meyer C.G., Penn I., James L. Liver transplantation for cholangiocarcinoma: results in 207 patients. Transplantation. – 2000. –№69. –С.1633-1637.

28) Zografos G., Farfaras A., Zagouri F., et al. Cholangiocarcinoma: principles and current trends. Hepatobiliary Pancreatic Diseases International. 2011. –№10 (1). –С.10-20.

29) Neuhaus P., Jonas S., Settmacher U., et al. Surgical management of proximal bile duct cancer: extended right lobe resection increases resectability and radicality. Langenbeck's Archives of Surgery. 2003. –№388. –С.194-200.

30) Nagino M., Kamiya J., Arai T., et al. “Anatomic” right hepatic trisectionectomy (extended right hepatectomy) with caudate lobectomy for hilar cholangiocarcinoma. AnnalsofSurgery. 2006. – №243. – С.28-32.

31) Бредер В.В., Косырев В.Ю., Ледин Е.В. Практические рекомендации по лекарственному лечению билиарного рака. RUSSCO. Версия 2017.

32) NCCN Clinical Practice Guidelines in Oncology: Hepatobiliary Cancers. – С. 140. – version 1.2018

33) Ma N (https://www.ncbi.nlm.nih.gov/pubmed/?term=Ma%20N%5BAuthor%5D&cauthor=true&cauthor_uid=26337466)., Cheng H (https://www.ncbi.nlm.nih.gov/pubmed/?term=Cheng%20H%5BAuthor%5D&cauthor=true&cauthor_uid=26337466)., Qin B (https://www.ncbi.nlm.nih.gov/pubmed/?term=Qin%20B%5BAuthor%5D&cauthor=true&cauthor_uid=26337466)., et al. Adjuvant therapy in the treatment of gallbladder cancer: a meta-analysis.BMC Cancer. (https://www.ncbi.nlm.nih.gov/pubmed/26337466) – 2015. - № 15. - 615.

34) Ben-Josef E (https://www.ncbi.nlm.nih.gov/pubmed/?term=Ben-Josef%20E%5BAuthor%5D&cauthor=true&cauthor_uid=25964250)., Guthrie K.A (https://www.ncbi.nlm.nih.gov/pubmed/?term=Guthrie%20KA%5BAuthor%5D&cauthor=true&cauthor_uid=25964250)., El-Khoueiry A.B (https://www.ncbi.nlm.nih.gov/pubmed/?term=El-Khoueiry%20AB%5BAuthor%5D&cauthor=true&cauthor_uid=25964250)., et al. SWOG S0809: A Phase II Intergroup Trial of Adjuvant Capecitabine and Gemcitabine Followed by Radiotherapy and Concurrent Capecitabine in Extrahepatic Cholangiocarcinoma and Gallbladder Carcinoma. – Journal of Clinical Oncology. (https://www.ncbi.nlm.nih.gov/pubmed/25964250) – 2015. - №33(24). – С.2617-2622.

35) Fisher S.B., Patel S.H., Kooby D.A., et al. Lymphovascular and perineural invasion as selection criteria for adjuvant therapy in intrahepatic cholangiocarcinoma: a multi-institution analysis. HPB (Oxford). 2012. – №14. –С.514-522.

36) HyderO., Hatzaras I., Sotiropoulos G.C., et al. Recurrence after operative management of intrahepatic cholangiocarcinoma. Surgery. 2013. – №153. –С.811-818.

37) Murakami Y., Uemura K., Sudo T., et al. Prognostic Factors After Surgical Resection for Intrahepatic, Hilar, and Distal Cholangiocarcinoma. Annals of Surgical Oncology. 2011. – № 18. – C.651-658

38) Kelley S.T., Bloomston M., Serafini F., et al. Cholangiocarcinoma: advocate an aggressive operative approach with adjuvant chemotherapy. The American Surgeon. 2004. – №70. –C.743-749.

39) Cereda S., Belli C., Reni M. Adjuvant treatment in biliary tract cancer: to treat or not to treat? World Journal of Gastroenterology. 2012. –№18. –C.2591- 2596.

40) Mambrini A., Guglielmi A., Pacetti P., et al. Capecitabine plus hepatic intra-arterial epirubicin and cisplatin in unresectable biliary cancer: a phase II study. Anticancer Research. 2007. –№27. –C.3009-3013.

41) Shitara K., Ikami I., Munakata M., et al. Hepatic arterial infusion of mitomycin C with degradable starch microspheres for unresectable intrahepatic cholangiocarcinoma. Clinical Oncology (R CollRadiol). 2008. –№20. –C.241-246.

42) Inaba Y., Arai Y., Yamaura H., et al. Phase I/II study of hepatic arterial infusion chemotherapy with gemcitabine in patients with unresectable intrahepatic cholangiocarcinoma (JIVROSG-0301). American Journal of Clinical Oncology. 2011. –№34. –C.58-62.

43) Kemeny N.E., Schwartz L., Gonen M., et al. Treating primary liver cancer with hepatic arterial infusion of floxuridine and dexamethasone: does the addition of systemic bevacizumab improve results? Oncology.2011. – №80. –C.153-159.

44) Boehm L.M., Jayakrishnan T.T., Miura J.T., et al. Comparative effectiveness of hepatic artery based therapies for unresectable intrahepatic cholangiocarcinoma. Journal of Surgical Oncology. 2015. –№111. –C.213-220.

45) Ortner M.E., Caca K., Berr F., et al. Successful photodynamic therapy for nonresectablecholangiocarcinoma: a randomized prospective study. Gastroenterology. 2003. –№125. –C.1355-1363.

46) Zoepf T., Jakobs R., Arnold J.C., et al. Palliation of nonresectable bile duct cancer: improved survival after photodynamic therapy. American Journal of Gastroenterology. 2005. –№100. –C.2426-2430.

47) Ghafoori A.P., Nelson J.W., Willett C.G., et al. Radiotherapy in the Treatment of Patients with Unresectable Extrahepatic Cholangiocarcinoma. International Journal of Radiation Oncology, Biology, Physics. 2011.–№81 (3). –С.654-659.

48) Eckel F., Schmid R.M. Chemotherapy in advanced biliary tract carcinoma: a pooled analysis of clinical trials. British Journal of Cancer. 2007. – №96. –С.896-902.

49) Yonemoto N., Furuse J., Okusaka T., et al. A multi-center retrospective analysis of survival benefits of chemotherapy for unresectable biliary tract cancer. Japanese Journal of Clinical Oncology. 2007. –№37. –С.843-851.

50) Valle J., Wasan H., Palmer D.H., et al. Cisplatin plus gemcitabine versus gemcitabine for biliary tract cancer. New England Journal of Medicine. 2010. –№362. –С.1273-1281.

Литература к гистологическому разделу.

1. Surgical pathology of hepatobiliary tumors. Wen-Ming Cong Editor. Springer, 2017
2. Liau JY, Tsai JH, Yuan RH, et al. Morphophological subclassification of intrahepatic cholangicarcinoma: etiological, clinicopathological and molecular features. Mod Pathol.2014; 27(8):1163-73.
3. Surgical pathology of liver tumors. Taofic Mounajjed, Vishal S. Chandan, Michael S. Torbenson Editors. Springer, 2015
4. Dong H, Cong WL, Zhu ZZ et al. Evaluation of immunohistochemical markers of differential diagnosis of hepatocellular carcinoma from intrahepatic cholangiocarcinoma. Chin J Oncol. 2008; 30(9): 702-5.
5. WHO classification of tumors of digestive system. Lyon, 2010

Приложение А1. Состав рабочей группы

1. Алиева С.Б., д.м.н., ведущий научный сотрудник отделения радиологического ФГБУ «Национальный медицинский исследовательский центр онкологии им. Н.Н. Блохина» Министерства здравоохранения Российской Федерации;
2. Базин И.С., д.м.н., старший научный сотрудник отделения клинической фармакологии и химиотерапии ФГБУ «Национальный медицинский исследовательский центр онкологии им. Н.Н. Блохина» Министерства здравоохранения Российской Федерации;
3. Бредер В.В., д.м.н., ведущий научный сотрудник отделения хирургического N13 (клинических биотехнологий) ФГБУ «Национальный медицинский исследовательский центр онкологии им. Н.Н. Блохина» Министерства здравоохранения Российской Федерации;
4. Борисов В.И., профессор, д.м.н., заведующий отделением амбулаторной химиотерапии с дневным стационаром ГБУЗ «Онкологический клинический диспансер № 1 Департамента здравоохранения города Москвы»;
5. Виршке Э.Р., д.м.н., заведующий лабораторией интервенционной радиологии НИИ клинической и экспериментальной радиологии ФГБУ «Национальный медицинский исследовательский центр онкологии им. Н.Н. Блохина» Министерства здравоохранения Российской Федерации;
6. Долгушин Б.И., чл-корр. РАН, д.м.н., директор НИИ клинической и экспериментальной радиологии ФГБУ «Национальный медицинский исследовательский центр онкологии им. Н.Н. Блохина» Министерства здравоохранения Российской Федерации;
7. Лукъянченко А.Б., профессор, д.м.н.,заведующий рентгенодиагностического отделения, Научно-исследовательский институт клинической и экспериментальной радиологии ФГБУ «Национальный медицинский исследовательский центр онкологии им. Н.Н.

Блохина» Министерства здравоохранения Российской Федерации;

8. Мороз Е.А., к.м.н., старший научный сотрудник отдела патологической анатомии опухолей ФГБУ «Национальный медицинский исследовательский центр онкологии им. Н.Н. Блохина» Министерства здравоохранения Российской Федерации;
9. Патютко Ю.И., профессор д.м.н., заведующий отделением опухолей печени и поджелудочной железы ФГБУ «Национальный медицинский исследовательский центр онкологии им. Н.Н. Блохина» Министерства здравоохранения Российской Федерации;
10. Поляков А.Н., к.м.н., научный сотрудникотделенияопухолей печени и поджелудочной железы ФГБУ «Национальный медицинский исследовательский центр онкологии им. Н.Н. Блохина» Министерства здравоохранения Российской Федерации;
11. Перегудова М.В., к.м.н., младший научный сотрудник отделения хирургического N13 (клинических биотехнологий) ФГБУ «Национальный медицинский исследовательский центр онкологии им. Н.Н. Блохина» Министерства здравоохранения Российской Федерации;
12. Сагайдак И.В., профессор, д.м.н., ведущий научный сотрудник отделения опухолей печени и поджелудочной железы ФГБУ «Национальный медицинский исследовательский центр онкологии им. Н.Н. Блохина» Министерства здравоохранения Российской Федерации.

Конфликт интересов

Все участники Рабочей группы, авторы настоящих рекомендаций заявили об отсутствии конфликта интересов.

Приложение А2. Методология разработки клинических рекомендаций

Целевая аудитория данных клинических рекомендаций:

1. Врачи –онкологи;
2. Врачи-хирурги;
3. Врачи-радиологи;
4. Врачи –интервенционные радиологи
5. Врачи-химиотерапевты;
6. Студенты медицинских ВУЗов, ординаторы и аспиранты.

Методы, использованные для сбора/селекции доказательств: поиск в электронных базах данных; анализ современных научных разработок по проблеме ХЦР в РФ и за рубежом; обобщение практического опыта российских и зарубежных специалистов.

Таблица П1 – Уровни достоверности доказательств в соответствии с классификацией Агентства по политике медицинского обслуживания и исследований (AHCPR, 1992)

Уровни достоверности доказательств	**Описание**
Ia	Доказательность, основанная на мета-анализе рандомизированных контролируемых исследований
Ib	Доказательность, основанная как минимум на одном рандомизированном контролируемом исследовании с хорошим дизайном
IIa	Доказательность, основанная как минимум на одном крупном нерандомизированном контролируемом исследовании
IIb	Доказательность, основанная как минимум на одном квазиэксперементальном исследовании с хорошим дизайном
III	Доказательность, основанная на неэкспериментальных описательных исследованиях с хорошим дизайном, типа сравнительных исследований, корреляционных исследований и исследований случай-контроль
IV	Доказательность, основанная на мнении экспертов, на опыте или мнении авторов

Таблица П2 – Уровни убедительности рекомендаций в соответствии с классификацией Агентства исследований и оценки качества медицинского обслуживания (AHRQ, 1994)

Уровень убедительности рекомендации	Уровни достоверности доказательств	Описание
A	Ia, Ib	Доказательность, основанная как минимум на одном рандомизированном контролируемом исследовании с хорошим дизайном
B	IIa, IIb, III	Доказательность, основанная на хорошо выполненных нерандомизированных клинических исследованиях
C	IV	Доказательность, основанная на мнении экспертов, на опыте или мнении авторов. Указывает на отсутствие исследований высокого качества

Методы, использованные для формулирования рекомендаций – консенсус экспертов.

Экономический анализ

Анализ стоимости не проводился и публикации по фармакоэкономике не анализировались.

Метод валидизации рекомендаций:

- Внешняя экспертная оценка
- Внутренняя экспертная оценка

Описание метода валидизации рекомендаций:

Настоящие рекомендации в предварительной версии рецензированы независимыми экспертами, которые попросили прокомментировать, прежде всего, насколько интерпретация доказательств, лежащих в основе рекомендаций, доступна для понимания.

Получены комментарии со стороны врачей-онкологов первичного звена в отношении доходчивости изложения рекомендаций и их оценки важности рекомендаций как рабочего инструмента повседневной практики.

Комментарии, полученные от экспертов, тщательно систематизировались и обсуждались председателем и членами рабочей группы. Каждый пункт обсуждался и вносимые в результате этого изменения в рекомендации регистрировались. Если же изменения не вносились, то регистрировались причины отказа от внесения изменений.

Консультации и экспертная оценка: Проект рекомендаций рецензирован также независимыми экспертами, которых попросили прокомментировать, прежде всего, доходчивость и точность интерпретации доказательной базы, лежащей в основе рекомендаций.

Для окончательной редакции и контроля качества рекомендации повторно проанализированы членами рабочей группы, которые пришли к заключению, что все замечания и комментарии экспертов приняты во внимание, риск систематических ошибок при разработке рекомендаций сведен к минимуму.

Обновления клинических рекомендаций: актуализация проводится не реже чем один раз в три года с учетом появившейся новой информации о диагностике и тактике ведения больных раком желчевыводящей системы. Решение об обновлении принимает МЗ РФ на основе предложений, представленных медицинскими профессиональными некоммерческими организациями. Сформированные предложения должны учитывать результаты комплексной оценки лекарственных препаратов, медицинских изделий, а также результаты клинической апробации.

При отборе публикаций, как потенциальных источников доказательств, использованная в каждом исследовании методология изучается для того, чтобы убедиться в ее достоверности. Результат изучения влияет на уровень доказательств, присваиваемый публикации, что в свою очередь влияет на силу, вытекающих из нее рекомендаций.

Приложение А3. Связанные документы

Приложение Б. Алгоритмы ведения пациента

Схема 1. Блок-схема диагностики и лечения больного ХЦР

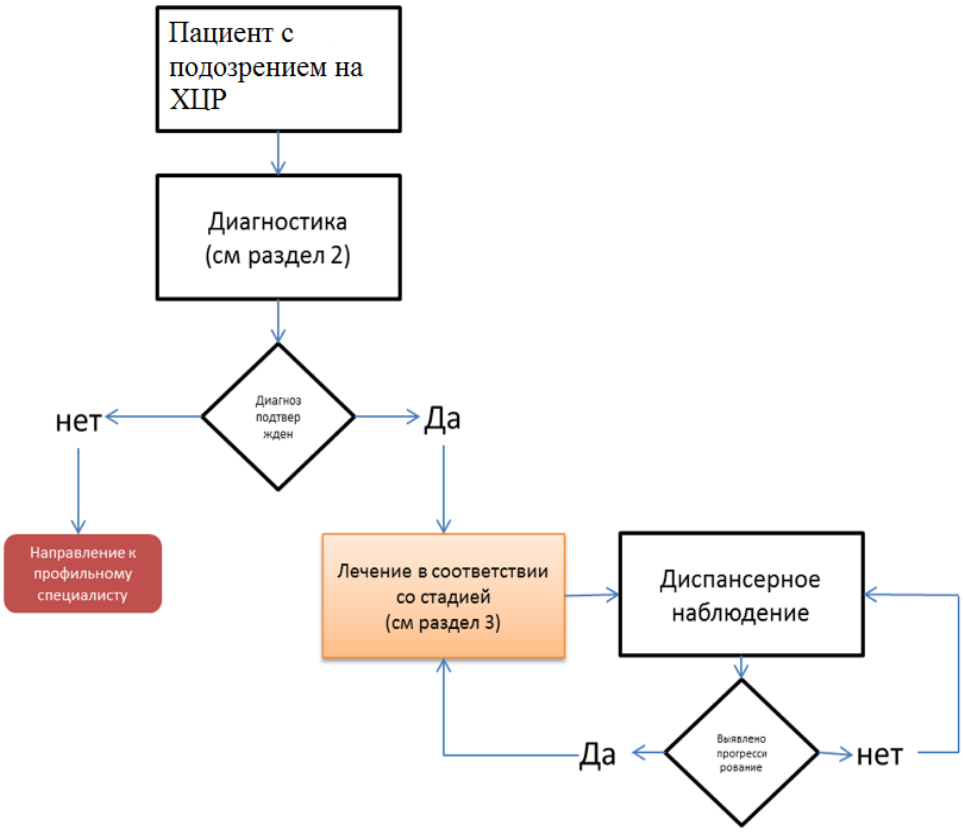

Алгоритм ведения пациента с подозрением на холангиоцеллюлярный рак

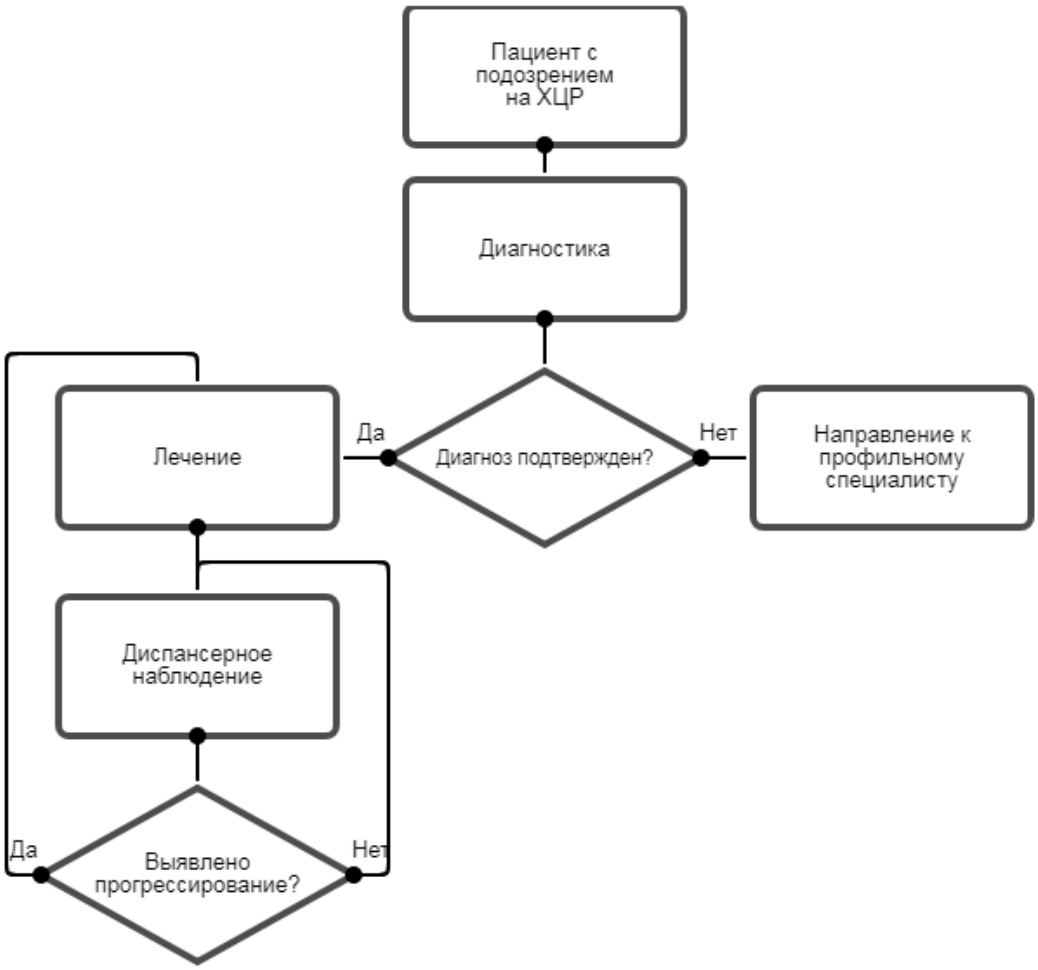
Пациент с подозрением на ХЦР
Диагностика
Диагноз подтвержден?
Да
Нет
Направление к профильному специалисту
Лечение
Диспансерное наблюдение
Выявлено прогрессирование?
Да
Нет

Приложение В. Информация для пациентов

Рекомендации при осложнениях хирургического лечения – связаться с оперировавшим хирургом.

Рекомендации при осложнениях химиотерапии - связаться с химиотерапевтом.

1). **При повышении температуры тела 38°С и выше:**

- Начать прием антибиотиков: по рекомендации химиотерапевта

2) **При стоматите.**

1. Диета – механическое, термическое щажение;
2. Частое полоскание рта (каждый час) – ромашка, кора дуба, шалфей, смазывать полость рта облепиховым (персиковым) маслом;
3. Обрабатывать полость рта по рекомендации химиотерапевта

3) При диарее.

- Диета – исключить жирное, острое, копченое, сладкое, молочное, клетчатку. Можно нежирное мясо, мучное, кисломолочное, рисовый отвар. Обильное питье.
- Принимать препараты по рекомендации химиотерапевта

4) При тошноте.

- Принимать препараты по рекомендации химиотерапевта

Приложение Г.